

CLINICAL-MORPHOLOGICAL CHARACTERISTIC OF BENIGN THYROID NEOPLASMS IN CHILDREN AND ADOLESCENTS OF UKRAINE

КЛИНИКО-МОРФОЛОГИЧЕСКАЯ ХАРАКТЕРИСТИКА ДОБРОКАЧЕСТВЕННЫХ НОВООБРАЗОВАНИЙ ЩИТОВИДНОЙ ЖЕЛЕЗЫ У ДЕТЕЙ И ПОДРОСТКОВ

**M.Yu. Bolgov, T.I. Bogdanova, I.V. Komissarenko, S.I. Rybakov, A.Ye. Kovalenko,
A.G. Lysenko, A.V. Omelchuk, S.V. Chernyshev, A.N. Kvachenyuk**

V.P. Komissarenko Institute of Endocrinology and Metabolism, Academy of Medical Sciences of Ukraine
69 Vyshgorodskaja Street, Kyiv, Ukraine, 04114

**М.Ю. Болгов, Т.И. Богданова, И.В. Комиссаренко, С.И. Рыбаков, А.Е. Коваленко,
А.Г. Лысенко, А.В. Омельчук, С.В. Чернышев, А.Н. Кваченюк**

Институт эндокринологии и обмена веществ имени В.П. Комиссаренко АМН Украины
04114, Украина, Киев, ул. Вышгородская, 69

Abstract

Medical records of children and adolescents who had been operated on during 1981–1998 at the Institute of Endocrinology for benign thyroid neoplasms, were analysed. The number those patients increased from 8 in 1981 to 79 in 1998 for the most part because of 14-year old children. During this period gender index (female/male ratio) was without significant changes. The distribution of patients by the Ukrainian regions is irregular: 62.9% of patients operated on were from Kyiv, Chernihiv, Zhytomir and Rivne regions. The distribution by main types of pathohistological conclusions testifies to an increase in nodular and multinodular goiters, while the percentage of adenomas has a trend towards a decrease. The group of patients operated on with neoplasms of less than 3 cm increases significantly due to timely diagnosis of this pathology. Scheme of management of children and adolescents with benign thyroid neoplasms was proposed. Early morphological verification including fine needle biopsy and frozen section during operation is obligatory. It uses extrafascial hemithyroidectomy by original method for surgical treatment of solitary lesions and in the case of preoperative proofs of the benign nature of the process.

Keywords: thyroid gland, benign neoplasms, surgical treatment, children and adolescents, Chernobyl accident.

INTRODUCTION

World literature testifies that thyroid neoplasms, in particular, benign in children and adolescents are rather rare (White A.K., Smith R.J., 1986; McHenry C. et al., 1988; Giroux M. et al., 1997). Unfortunately, this does not pertain to inhabitants of areas radioactively contaminated as a result of the Chernobyl accident, where at present a considerable increase of this pathology is observed (Ito M. et al., 1995; Nikiforov Y.E. et al., 1995; Tsyb A.F. et al., 1999). At the same time a tendency towards a decrease of the number of such patients is absent. A possible cause of thyroid neoplasm growth is atmosphere ejection of radioactive iodine tropous to thyroid gland (Likhtarev I.A. et al., 1994, 1995). Having high sensitivity to radioiodine (Ilin L.A. et al., 1973; Dedov I.I., 1992) children and adolescents are the most vulnerable group.

ВВЕДЕНИЕ

По данным мировой литературы частота возникновения у детей и подростков всех новообразований щитовидной железы (ЩЖ) и, в частности, доброкачественных довольно низкая (White A.K., Smith R.J., 1986; McHenry C. et al., 1988; Giroux M. et al., 1997). К сожалению, это не относится к жителям территорий, пострадавших вследствие Чернобыльской катастрофы, у которых в настоящее время наблюдается значительный рост патологии ЩЖ (Ito M. et al., 1995; Nikiforov Y.E. et al., 1995; Tsyb A.F. et al., 1999). При этом тенденции к уменьшению количества таких пациентов не прослеживается. Причиной увеличения новообразований ЩЖ является выброс в атмосферу радиоактивного йода, тропного к щитовидной железе (Лихтарев И.А. с соавт., 1994; Likhtarev I.A. et al., 1995). Обладая повышенной чувствительностью к радиойоду (Ильин Л.А. и соавт., 1973; Дедов И.И., Дедов В.И., 1992), дети и подростки явились самой уязвимой группой.

After the Chernobyl accident researchers focused above all on epidemiology, clinical, diagnostic and treatment of radioinduced thyroid cancer as the severest disease (Demidchic E.P. et al., 1996; Kasatkina E.P., Shilin D.E., 1997; Tronko N.D., Bogdanova T.I., 1997; Komissarenko I.V. et al., 1998; Tronko M.D. et al., 1999). However, the morphological particularities of benign neoplasms and a choice of adequate tactics of their diagnosis and treatment taking into account possible radiation genesis are a separate important problem.

Over the last years numerous reports about treatment of benign thyroid lesions by sclerosis drug injections (mostly ethyl alcohol) have appeared (Lippi F et al., 1996; Monzani F et al., 1998; Oleynik V.A. et al., 1999; Zubov A.D., 1999). It should be noted that opinions differ concerning indications, details of applied methods and results evaluation. Therapeutical schemes of L-thyroxin treatment also continue to remain in topical for many physicians (Gerasimova G.A., Troshina E.A., 1996) despite reports of its low effectiveness appearing more often (Gharib H., Mazzaferri E.L., 1998). But surgical removal of neoplasms remains the main method of treatment (McHenry C. et al., 1988; Giroux M. et al., 1997; Romanchishin A.F., Gostimsky A.V., 1998). This method is used if the benign nature of a neoplasm is not clear and if conservative treatment is inefficient.

We accumulated considerable experience of surgical treatment of benign thyroid neoplasms in children and adolescents before and after the Chernobyl accident. During this time approaches to diagnostics and treatment of such patients changed. In particular, we believe that three-stage morphological verification of diagnosis is necessary: fine needle aspiration biopsy (FNAB) before operation, frozen section (FS) during operation and final pathohistological examination (FPE) of histological slides. Surgical intervention became more radical with complete exclusion of «enucleations».

It should be noted that our investigation is not a direct study of Chernobyl accident consequence because it is not an epidemiological investigation and there are no data about the doses of radiation on the thyroid gland. The aim — generalisation of our data which can only allow us to suppose an influence of radiation on the thyroid gland in children and adolescents of Ukraine, and alert physicians, epidemiologists and radiologists to this problem.

SUBJECTS AND METHODS

Surgical pathology in children and adolescents operated on for benign thyroid neoplasms in 1981–1998 was studied. The investigated group included

После Чернобыльской катастрофы внимание исследователей было сосредоточено, прежде всего, на изучении данных эпидемиологических, клинических, диагностических исследований и методов лечения радиационно-индуцированного рака ЩЖ как наиболее тяжелого заболевания (Демидчик Е.П. и соавт., 1996; Касаткина Э.П., Шилин Д.Е., 1997; Тронько Н.Д., Богданова Т.И., 1997; Комиссаренко И.В. и соавт., 1998; Тронко М.Д. et al., 1999). Однако морфологические особенности доброкачественных опухолей и выбор адекватной тактики их диагностики и лечения с учетом возможного радиационного генеза — важная и сложная проблема.

В последние годы появились сообщения о лечении доброкачественных поражений ЩЖ путем инъекций склерозирующих препаратов, чаще всего — этилового спирта (Lippi F et al., 1996; Monzani F et al., 1998; Зубов А.Д., 1999; Олейник В.А. и соавт., 1999). Следует отметить, что не все авторы едины в определении показаний, деталях применяемой методики и в оценке результатов. Терапевтические схемы приема L-тироксина также продолжают оставаться в поле зрения многих клиницистов (Герасимов Г.А., Трошина Е.А., 1996), хотя все чаще появляются сообщения о его недостаточной эффективности (Gharib H., Mazzaferri E.L., 1998). И все же хирургическое удаление новообразований остается основным методом лечения (McHenry C. et al., 1988; Giroux M. et al., 1997; Романчишин А.Ф., Гостимский А.В., 1998). К нему также прибегают при появлении сомнений в доброкачественности новообразования и неэффективности консервативных методов лечения.

Нами накоплен многолетний опыт хирургического лечения детей и подростков с доброкачественными новообразованиями ЩЖ в Украине до и после Чернобыльской катастрофы. За это время изменились подходы к диагностике и лечению таких больных. В частности, мы считаем обязательным проведение трехэтапной морфологической верификации диагноза: дооперационная тонкоигольная аспирационная пункционная биопсия (ТАПБ), экспресс-гистологическое исследование (ЭГИ) во время выполнения операции; окончательное патогистологическое исследование (ПГИ). Повысилась радикальность хирургических вмешательств с полным исключением так называемых «энуклеаций».

Перед изложением результатов необходимо подчеркнуть, что наше исследование не было направлено на непосредственное изучение последствий Чернобыльской аварии, поскольку не является эпидемиологическим и в нем не использованы данные о дозах облучения ЩЖ. Цель исследования — обобщить собственные данные, которые могут лишь позволить предположить влияние радиационного воздействия на ЩЖ у детей и подростков Украины и привлечь внимание клиницистов, эпидемиологов и радиологов к этой проблеме.

ОБЪЕКТ И МЕТОДЫ ИССЛЕДОВАНИЯ

Изучена хирургическая патология у детей и подростков, оперированных по поводу доброкачественных новообразований ЩЖ в 1981–1998 гг. В исследуемую группу

552 patients between the ages of 1–18 years. Distribution by sex, age, place of residence, nodule sizes, pathohistological diagnoses was analysed. The investigated group included only patients with nodular goiter or thyroid adenoma verified according to the final histological investigation. Diffuse hyperplastic processes, including diffuse toxic goiter, were excluded from the study.

Data processing was carried out by the computer system «SurDep» (Bolgov M.Yu., 1999), which has been in use at the Surgical Department since 1995. Archive medical records (since 1981) of children and adolescents with benign neoplasms were additionally analysed.

RESULTS AND DISCUSSION

The clinical pattern of patients with benign thyroid neoplasms is very poor. In the majority of investigated children and adolescents there was just one complaint of the presence of a neck tumour which had been found by children themselves or parents. In the rest of patients nodular goiter was diagnosed at examination by endocrinologist or thyroid ultrasonography. Other symptoms (feeling of an alien body, a lump in the throat, odd skin sensations on the neck, etc.) were observed in single cases and cannot be definitely associated with thyroid pathology only.

Annual patients distribution by gender was without significant changes (figure 1). At the same time the percentage of girls among patients decreased if we analyse by five-year. This is due to an absence of boys among patients in some years (1983, 1985, 1987 and 1989). However, after 1989 the annual number of boys among patients was 5 or more (maximum — 20 in 1998), that testify to a shift of gender index (female/male ratio) at the post-accident period. A similar trend was observed among chil-

включены 552 пациента в возрасте от 1 года до 18 лет. Анализировали распределение больных по полу, возрасту, месту жительства, размерам узлов и патогистологическим диагнозам. В исследуемую группу включены только те пациенты, которым по результатам окончательного ПГИ диагностирован узловой зоб или аденома ЩЖ. Диффузные гиперпластические процессы, включая диффузный токсический зоб, не являлись предметом исследования.

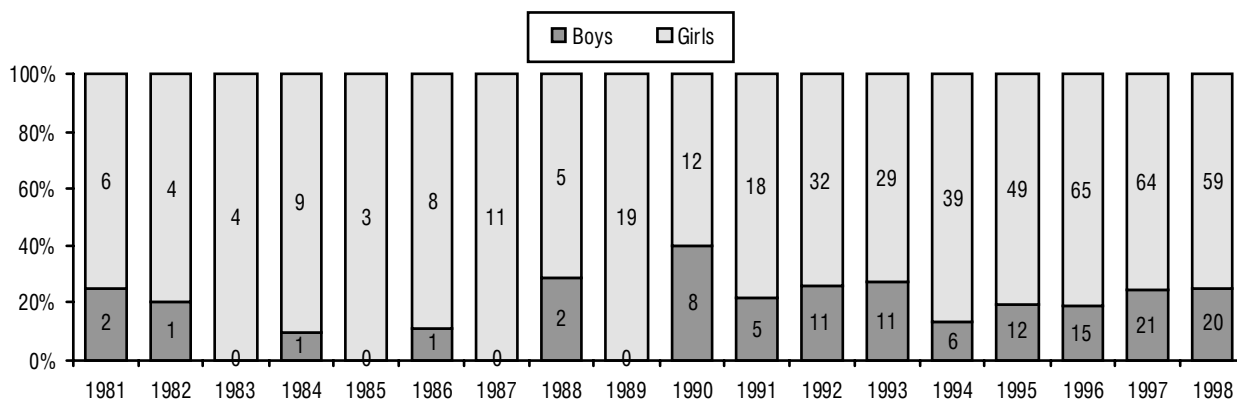
Обработку данных проводили с помощью компьютерной системы «SurDep» (Болгов М.Ю., 1999), функционирующей в хирургическом отделе с 1995 г. Дополнительно изучали архивные (с 1981 г.) истории болезни детей и подростков с доброкачественными новообразованиями.

РЕЗУЛЬТАТЫ И ИХ ОБСУЖДЕНИЕ

Клиническая картина у пациентов с доброкачественными новообразованиями ЩЖ довольно скудна. В изученной группе детей и подростков у подавляющего большинства больных была только одна жалоба на наличие опухолевидного образования на шее, замеченного самими детьми или родителями. У остальных узловой зоб был диагностирован при осмотре эндокринолога или эхографическом исследовании ЩЖ. Другие симптомы (ощущение инородного тела, комка в горле, онемение кожи на шее и т.д.) встречались в единичных случаях и не могли быть однозначно связаны только с патологией ЩЖ.

При анализе распределения пациентов по полу по каждому году наблюдения существенных изменений не выявили (рисунок 1), тогда как при оценке по пятилетним интервалам обнаружили уменьшение удельного веса девочек среди заболевших. Это связано с тем, что в некоторые годы (1983, 1985, 1987 и 1989 гг.) мальчиков среди заболевших не было. Однако после 1989 г. количество заболевших мальчиков ежегодно составляло 5 и более (максимально — 20 в 1998 г.), что свидетельствует о смещения полового индекса (соотношение лиц женского и мужского пола) в послеаварийный период. По-

FIGURE 1. DISTRIBUTION OF PATIENTS BY GENDER
РИСУНОК 1. РАСПРЕДЕЛЕНИЕ ПАЦИЕНТОВ ПО ПОЛУ



Note. Value inside bar — absolute number of patients.
Примечание. Значение внутри столбика — абсолютное число пациентов.

dren and adolescents operated on for thyroid cancer after the Chernobyl accident (Komissarenko I.V. et al., 1993).

The number of patients has been increasing since 1989; the highest level was observed in 1996–1998 ($P < 0.001$) in comparison with the period before the Chernobyl accident (figure 2, 3). Children/adolescents ratio was insignificantly changed. In

добную тенденцию отмечают также среди детей и подростков, оперированных по поводу рака ЩЖ после Чернобыльской аварии (Комиссаренко И.В. и соавт., 1993).

Количество пациентов начало увеличиваться с 1989 г., достигнув наибольших значений в 1996–1998 гг. ($p < 0,001$), по сравнению с доаварийным периодом (рисунок 2, 3). Соотношение детей и подростков изменилось незначительно. В 1981–1985 гг. по поводу добро-

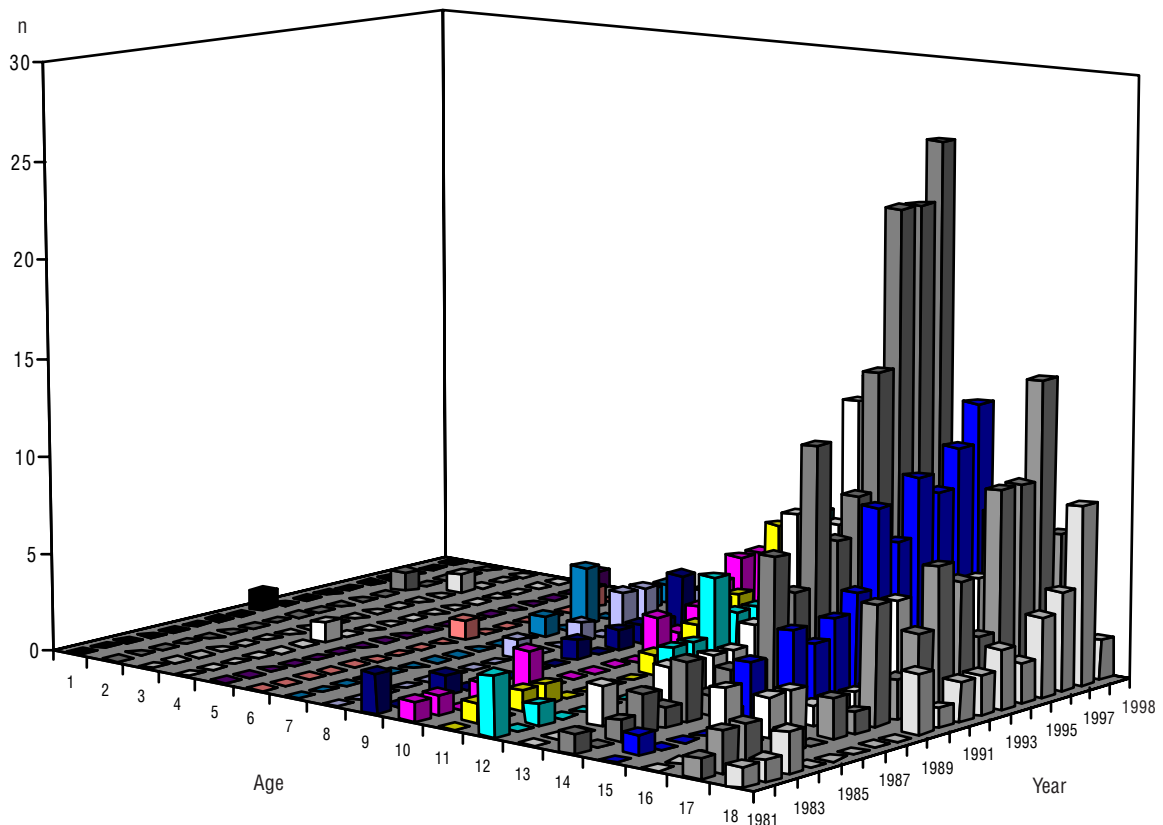
FIGURE 2. DISTRIBUTION OF OPERATIONS BY THE YEARS AND AGE INTERVALS

РИСУНОК 2. РАСПРЕДЕЛЕНИЕ ОПЕРАТИВНЫХ ВМЕШАТЕЛЬСТВ ПО ГОДАМ И ВОЗРАСТНЫМ ИНТЕРВАЛАМ

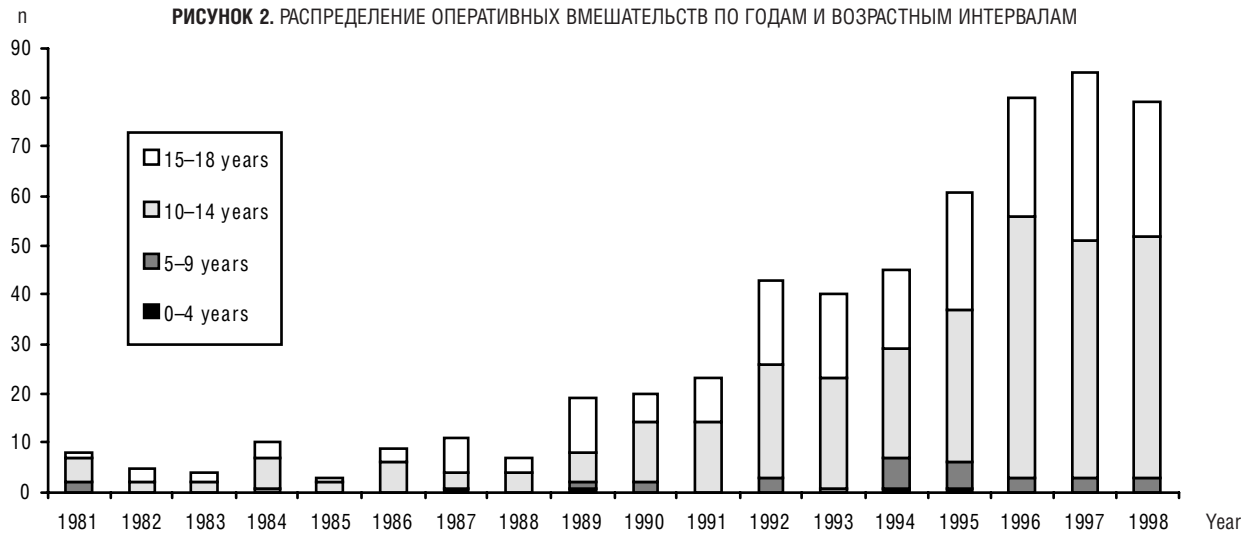

FIGURE 3. DISTRIBUTION OF OPERATIONS BY THE YEARS AND AGES

РИСУНОК 3. РАСПРЕДЕЛЕНИЕ ОПЕРАТИВНЫХ ВМЕШАТЕЛЬСТВ ПО ГОДАМ И ВОЗРАСТУ



1981–1985 20 children and 10 adolescents (ratio 2:1) were operated on for benign thyroid neoplasms; in 1994–1998 — 225 and 125 correspondingly (ratio 1.8:1). The number of patients at the age of 10–14 years mostly increased; in absolute indices before the Chernobyl accident there were 5 patients, in 1994–1998 — 96 (an increase of 19.2 times). Such a significant increase in the number of patients at this age raises the question of possible association between increased occurrence of benign thyroid neoplasms and the Chernobyl accident consequences. However, there is insufficient evidence for a strictly positive answer. Undoubtedly, increased alertness of medical doctors and improvement of early diagnostics could influence increased surgical activity.

Depending on the place of residence the majority of patients were inhabitants of Kyiv city, Kyiv, Chernihiv, Zhytomir and Rivne regions (in total 62.9%). Because other regions have considerably less patients, on figure 4 the data only for the above-mentioned regions are shown. Exactly these regions are the most radioactively contaminated as a result of the Chernobyl accident, which also allows us to suppose radiation factor, besides others, in the genesis of benign thyroid neoplasm in children and adolescents.

The number of patients operated on for neoplasms with a diameter less than 3 cm significantly increased in both absolute and relative indices (figure 5). The number of patients with multinodule goiter with diameter of dominate nodule 3 cm or less increased less significantly. The larger neoplasms occurred relatively rarely with some increase in the general number of patients operated on. It can be substantially associated with realisa-

качественных новообразований ЩЖ оперированы 20 детей и 10 подростков (соотношение 2:1), в 1994–1998 гг. — соответственно 225 и 125 (соотношение 1,8:1). Наиболее значительно увеличилась количество пациентов в возрасте 10–14 лет, в абсолютных показателях за пять лет до аварии было 5 больных, в 1994–1998 гг. — зарегистрировано 96 (увеличение в 19,2 раза). Значительное увеличение количества пациентов данного возраста ставит вопрос о возможной связи возросшей встречаемости доброкачественных новообразований ЩЖ с последствиями Чернобыльской аварии, но не может служить достаточным основанием к однозначно утвердительному ответу. Безусловно, определенный вклад в возросшую хирургическую активность внесен повышенной настороженностью врачей и улучшением ранней диагностики.

Наибольшее количество пациентов составили жители Киева, Киевской, Черниговской, Житомирской и Ровенской областей (всего 62,9%). Так как по остальным регионам Украины количество пациентов значительно меньше, на рисунке 4 приведены данные только по указанным областям. Именно эти регионы являются наиболее радиоактивно загрязненными в результате Чернобыльской катастрофы, что также позволяет предположить, помимо прочих, участие радиационного фактора в развитии доброкачественных новообразований ЩЖ у детей и подростков.

Значительно увеличилось как по абсолютным, так и по относительным показателям, количество пациентов, прооперированных по поводу новообразований диаметром менее 3 см (рисунок 5). Менее значительно увеличилось количество пациентов с многоузловым зобом с диаметром доминирующего узла 3 см и менее. Более крупные новообразования стали встречаться относительно реже при некотором увеличении общего количества оперированных пациентов. Это в значительной

FIGURE 4. DISTRIBUTION OF OPERATIONS BY SOME UKRAINIAN REGIONS
РИСУНОК 4. РАСПРЕДЕЛЕНИЕ ОПЕРАЦИЙ ПО НЕКОТОРЫМ ОБЛАСТЯМ УКРАИНЫ

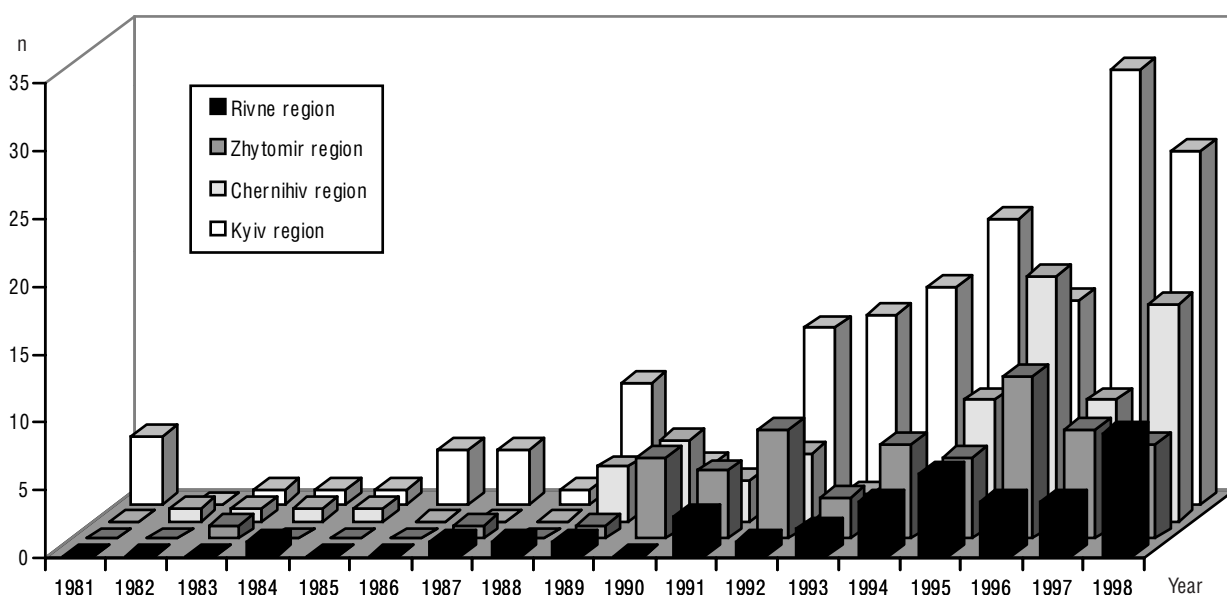
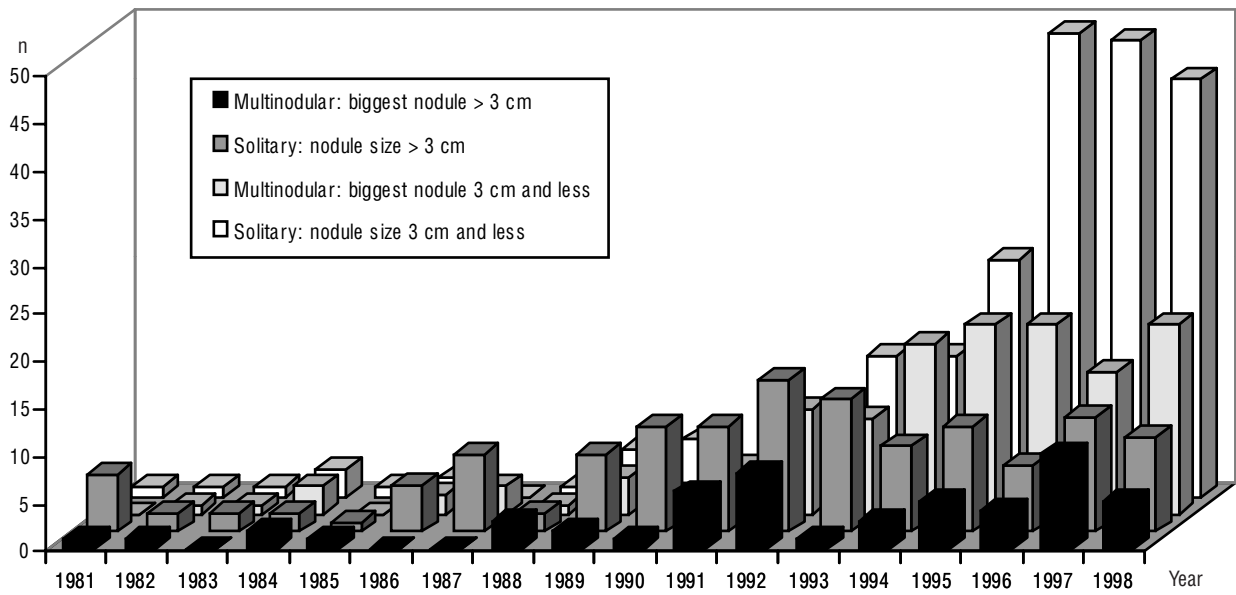


FIGURE 5. DISTRIBUTION OF PATIENTS BY THE SIZES OF NEOPLASMS
РИСУНОК 5. РАСПРЕДЕЛЕНИЕ ПАЦИЕНТОВ ПО РАЗМЕРАМ НОВООБРАЗОВАНИЙ



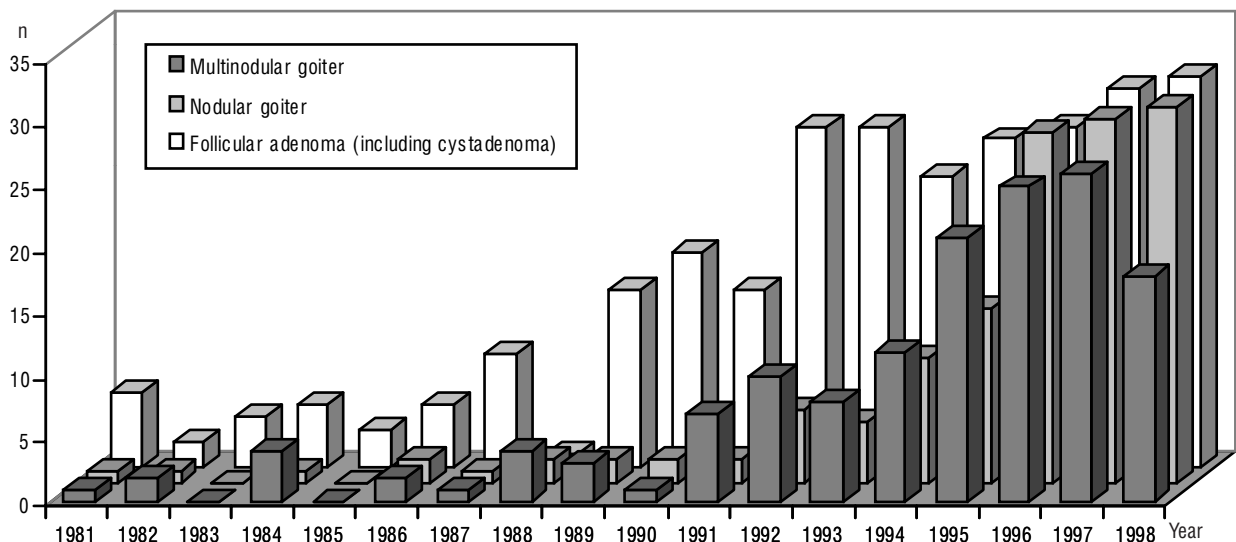
tion of mass screening and increased number of patients consulting that leads to timely diagnosis and treatment of nodule thyroid diseases. Obviously for the same reason foreign authors do not practically report on patients with nodule sizes more than 4 cm.

Analysis of the histological diagnoses testifies to significant increase of the proportion of solitary and multinodule goiters in the structure of the surgical thyroid pathology (figure 6). The frequency of follicular adenomas (including cystadenoma) is gradually decreasing in the structure of benign neoplasms from 63.3% in 1981–1985 up to 39.1%

степени может быть обусловлено проведением массового скрининга и повышенной обращаемостью больных, что способствует своевременному выявлению и лечению узловых заболеваний ЩЖ. Очевидно, по той же причине зарубежные авторы практически не приводят данных о пациентах с узлами диаметром более 4 см.

Результаты анализа патогистологических диагнозов свидетельствуют о резком увеличении в структуре хирургической тиреоидной патологии удельного веса узлового и многоузлового зоба (рисунок 6). При этом частота встречаемости фолликулярной аденомы (включая кистаденому) постепенно снижается в структуре доброкачественных новообразований с

FIGURE 6. DISTRIBUTION OF PATIENTS BY THE HISTOLOGICAL DIAGNOSIS
РИСУНОК 6. РАСПРЕДЕЛЕНИЕ ПАЦИЕНТОВ ПО ПАТОГИСТОЛОГИЧЕСКИМ ДИАГНОЗАМ



in 1994–1998 at an increase of their absolute indices. It could be explained by stricter criteria of differential diagnostics of adenoma and nodule goiter, which have been used by pathologists in recent years.

It should be noted that after the Chernobyl accident adenomas of microfollicular-solid structure were found in children more often, sometimes with a prevalence of solid component. Heterogeneous tumours with loci of normo-, micro-, macrofollicular, solid or papillary growth were also observed. This is why subclassification of adenoma in such cases was carried out according to the prevalent structure type. The main task of pathologists was differential diagnosis of adenomas and follicular carcinomas. The latter can have an analogous histological structure and the benign or malignant character of a neoplasm can only be differentiated by an absence or presence of tumour cells invasion in capsular vessels as well as, in some cases, the signs of strongly marked infiltrative tumour growth in its capsule or out of it. The tumours with strongly thick or widely irregular capsule as well as with microfollicular-solid structure or oxyphil cells have to be investigated particularly carefully concerning invasive growth.

The general increase in the number of patients with thyroid neoplasms together with considerably increased frequency of malignant tumours revealed in small nodules up to 2 and even up to 1 cm in diameter (Demidchik E. et al., 1999) have required us to change surgical tactics for patients with nodular thyroid pathology (diagnosed before the operation as «benign») towards increase of efficacy of intervention. In particular, we do not consider enucleation as the operation of choice for surgical treatment of the thyroid nodule in children and adolescents of Ukraine. For unilateral lesions we prefer hemithyroidectomy and only when both thyroid lobes contain neoplasms, whose benign nature was confirmed by FNAB and FS, is it possible to perform a resection of both lobes with wide capture of macroscopically unchanged tissues around the lesions (so-called extended resection). Sometimes in similar situations it is useful to perform subtotal or near subtotal thyroid resections. In our opinion this also corresponds to oncological efficacy. The extension of near subtotal resection of the thyroid is in accordance with subtotal resection (where approximately 5 g of tissue is kept on each side of the trachea) and thyroidectomy, when macroscopically determined tissue is absent. More often such a situation arises in multinodular goiter with almost total lesion of the thyroid. In cases when a surgeon has no reason to suppose a malignant growth, where possible they keep minimal sites of tissue on the thyroid capsule (usually no more than 0.5 cm). Depending on extension of the intervention thyroid subtotal resection by O.V. Nikolaev means a creating a thyroid rem-

63,3% в 1981–1985 гг. до 39,1% — в 1994–1998 гг. при увеличении абсолютного их числа. Это может быть объяснено более строгими критериями дифференциальной диагностики аденомы и узлового зоба, используемыми патоморфологами в последние годы.

После Чернобыльской аварии у детей наиболее часто обнаруживали аденомы микрофолликулярно-солидного строения, нередко с преобладанием солидного компонента. Встречали также опухоли гетерогенного строения с участками нормо-, микро-, макрофолликулярного, солидного или папиллярного роста, из-за чего субклассификацию аденомы в подобных случаях проводили по преобладающему типу строения новообразования. При этом основной задачей патоморфолога являлась дифференциальная диагностика аденомы и фолликулярной карциномы. Последняя может иметь аналогичное гистологическое строение и о доброкачественном или злокачественном характере новообразования можно судить только по отсутствию или наличию инвазии клеток опухоли в сосуды ее капсулы, а также, в отдельных случаях, по признакам выраженного инфильтративного роста опухоли в ее капсулу или за ее пределы. Особенно тщательно в отношении инвазивного роста следует исследовать опухоли с резко утолщенной или неравномерной по ширине капсулой, а также с микрофолликулярно-солидным строением или оксифильными клетками.

Увеличение количества пациентов с новообразованиями ЩЖ, а также значительно возросшая частота развития злокачественных опухолей, выявленных в небольших узлах диаметром до 2 и даже до 1 см (Demidchik E. et al., 1999) обусловили необходимость пересмотра хирургической тактики у пациентов с узловой патологией ЩЖ, определенной до операции как «доброкачественная», в плане повышения радикальности проводимых вмешательств. В частности, энуклеацию мы не считаем операцией выбора при хирургическом лечении узловых форм зоба у детей и подростков в Украине. При одностороннем поражении ЩЖ предпочтение отдаем применению гемитиреоидэктомии; при обнаружении в обеих долях ЩЖ новообразований, доброкачественность которых подтверждена данными ТАПБ и ЭТИ возможно выполнение резекции обеих долей с широким захватом макроскопически неизменной ткани вокруг узлов — так называемой расширенной резекции. Иногда в подобных ситуациях целесообразно проведение субтотальной или предельно субтотальной резекции ЩЖ, что, по нашему мнению, также отвечает требованиям радикальности. Объем предельно субтотальной резекции ЩЖ находится между субтотальной резекцией, при которой оставляют около 5 г ткани с каждой стороны, и тиреоидэктомией, когда макроскопически определяемой ткани нет. Чаще всего такая ситуация возникает при развитии многоузлового зоба с почти полным поражением ЩЖ. В этом случае, если у хирурга нет оснований предполагать злокачественный рост, там, где это возможно, оставляют минимальные участки ткани на капсуле железы как правило, не более 0,5 см). Субтотальная резекция ЩЖ по О.В. Николаеву в зависимости от объема вмешательства, предполагает формирование на боковых поверхностях трахеи обычно двух

nant on the lateral surfaces of the trachea with total volume about 10 g (usually each 5 g). In most cases subtotal resections are carried out for Graves disease. However, a malignant tumour or multinodular goiter can be as indication to perform thyroidectomy in thyrotoxicosis, and sometimes, subtotal extension of resection can be optimal for euthyroid forms of goiter.

One of the results of the analysis of medical records of children and adolescents operated on for benign thyroid neoplasms was an elaboration of the scheme for clinical management of such patients as follows.

1. For primary revealing of thyroid nodule, whose diameter is 1 cm or more it is necessary to perform FNAB.

2. For cytological confirmation of benign neoplasm the operative treatment we recommend for lesions of more than 2 cm, significant density of nodule, presence of the oncological history. It is necessary to note, that the principal question for a decision about the necessity for surgical treatment is an independent problem not having a single meaning only. In this report we do not aim to answer this question, as the decision can be made only after taking into account opportunities, though limited, of therapeutical treatment.

3. If it is necessary to remove a solitary thyroid nodule the optimal extension of intervention is hemithyroidectomy on the side of the lesion with obligatory FS during operation. Hemithyroidectomy in patients of this group are performed by extrafascial technique (application for invention No 99095365, 29.09.1999) that allows us to supply a sufficient degree of oncological efficacy of operation.

4. In case of a multinodular goiter and in the absence of doubt of the benign nature of the process according to FNAB and FS we carry out resection of both lobes by method of extended resection (with wide capture of macroscopically unchanged tissues around the lesion). More rarely we perform subtotal and near subtotal resection, as a rule forcing an almost complete lesion of the thyroid.

The above-mentioned tactics of surgical treatment for children and adolescents with thyroid benign neoplasms allows us to provide a sufficient degree of oncological efficacy for operations, which is of great importance at revealing of malignant growth only during FPE. Usually it concerns low-invasive carcinomas of small size that allows us to limit observation of these patients and to avoid repeated intervention. In situations when final thyroidectomy is necessary, the thyroid appears to be prepared, because on the side of the lesion the extrafascial technique had been carried out during the first operation.

культей объемом около 10 г (по 5 г каждая). В большинстве случаев субтотальную резекцию производят при диффузном тиреотоксическом зобе. Однако наличие злокачественной опухоли или многоузловое поражение ЩЖ могут быть основанием к выполнению тиреоидэктомии при тиреотоксикозе, а иногда субтотальный объем резекции может оказаться оптимальным при эутиреоидных формах зоба.

Одним из результатов анализа историй болезни детей и подростков, оперированных по поводу доброкачественных новообразований ЩЖ, явилась выработка клинической схемы ведения таких больных, которую мы приводим ниже.

1. При первичном выявлении узлового образования ЩЖ диаметром 1 см и более обязательно проведение ТАПБ.

2. При цитологическом подтверждении доброкачественности новообразования оперативное лечение рекомендуем, как правило, при обнаружении узла диаметром более 2 см, его значительной плотности, наличииотягощенного онкологического анамнеза. Необходимо отметить, что такой принципиальный вопрос, как принятие решения о необходимости оперативного лечения является самостоятельной проблемой. В настоящем сообщении мы не ставили целью ответить на этот вопрос, так как решение его может быть предложено лишь с учетом, хоть и ограниченных, возможностей терапевтического лечения.

3. При необходимости удаления солитарного образования в ЩЖ оптимальным объемом вмешательства является гемитиреоидэктомия на стороне поражения с обязательным ЭГИ во время операции. Гемитиреоидэктомию у пациентов этой группы проводим по экстрафасциальной методике (заявка на изобретение № 99095365 от 29.09.1999), что позволяет обеспечить достаточную степень радикальности операции.

4. В случае многоузлового поражения ЩЖ и отсутствия сомнений в доброкачественности процесса по данным ТАПБ и ЭГИ выполняем резекцию обеих долей по методике расширенной резекции (с широким захватом макроскопически неизменной ткани вокруг узлов). Гораздо реже осуществляем субтотальную и предельно субтотальную резекцию, как правило, вынужденно при почти полном поражении ЩЖ.

Приведенная тактика хирургического лечения детей и подростков с доброкачественными новообразованиями ЩЖ позволяет обеспечить достаточную степень радикальности операций, что наиболее актуально при выявлении злокачественного роста только во время ПГИ. Чаще всего такая ситуация возникает при малоинвазивной карциноме небольших размеров, что позволяет ограничиться наблюдением за этими пациентами и избежать повторного вмешательства. В тех же ситуациях, когда необходимо проведение окончательной тиреоидэктомии, ЩЖ оказывается подготовленной, так как на стороне поражения соблюдена экстрафасциальная техника вмешательства при первой операции.

CONCLUSION

The data obtained testify to an increase in the number of children and adolescents operated on for thyroid benign neoplasms after the Chernobyl accident. 62,9% of them were from Kyiv city, Kyiv, Chernihiv, Zhytomir and Rivne regions. According to pathohistological diagnosis nodular and multinodular goiters were the most frequent. A tendency towards a decrease in the percentage of follicular adenomas and cystadenomas was observed in spite of an increase in the absolute number of cases. At the time of operation children aged 10–14 years dominated; their number increased 19.2 times in 1994–1998 in comparison with five years before the Chernobyl accident. All these changes in structure of benign surgical thyroid pathology allow us to presuppose radiation effects and demand more careful epidemiological and radiological analysis. Patient management offered by us, for children and adolescents with benign thyroid neoplasms assumes obligatory third-stage morphological verification: FNAB, FS and FPE. For solitary nodules and preoperatively proved benign processes it is preferable to perform extrafascial hemithyroidectomy by the original technique.

REFERENCES

- Болгов М.Ю.* Теоретические принципы разработки компьютерной истории болезни в хирургии. *Клин. хирургия*, 1999, 1: 38–41.
[Bolgov M.Yu. Theoretical principles of development of a computer history of illness in surgery. *Clinical surgery*, 1999, 1: 38–41]
- Герасимов Г.А., Трошина Е.А.* Дифференциальная диагностика и выбор метода лечения при узловом зобе (лекция). *Пробл. эндокринологии*, 1998, 5: 35–41.
[Gerasimov G.A., Troshina E.A. Differential diagnostics and choice of curative method for nodular goiter (lecture). *Problems of Endocrinology*, 1998, 5: 35–41]
- Дедов И.И., Дедов В.И.* Биоритмы гормонов. *Медицина*, Москва, 1992, 256 с.
[Dedov I.I., Dedov V.I. Biorhythms of hormones. *Medicine*, Moscow, 1992, 256 pp.]
- Демидчик Е.П., Цыб А.Ф., Лушников Е.Ф.* Рак щитовидной железы у детей. *Медицина*, Москва, 1996, 208 с.
[Demidchik E.P., Tsyb A.F., Lushnikov E.F. Cancer of the thyroid gland in children. *Medicine*, Moscow, 1996, 208 pp.]
- Зубов А.Д.* Миниинвазивная терапия кистозно-трансформированных узлов щитовидной железы. *Клин. хирургия*, 1999, 3: 33–35.
[Zubov A.D. Minimalinvasive therapy of cyst-transformed thyroid nodules. *Clinical Surgery*, 1999, 3: 33–35]
- Ильин Л.А., Архангельская Е.В.* Возможные последствия воздействия радиоактивного йода на человека. *Мед. радиология*, 1973, 8: 66–80.
[Ilyin L.A., Arkhangelskaya E.V. Possible consequences of influence radioactive iodine on man. *Med. Radiology*, 1973, 8: 66–80]

ЗАКЛЮЧЕНИЕ

Количество детей и подростков, оперированных нами по поводу доброкачественных новообразований ЩЖ, увеличилось после Чернобыльской аварии. Из них 62,9% проживают в Киеве, Киевской, Черниговской, Житомирской и Ровенской областях. По данным патогистологического исследования наиболее часто встречались узловые и многоузловые формы зоба. Отмечена тенденция к снижению процента фолликулярных аденом и кистаденом, несмотря на увеличение абсолютного их числа. На момент операции большинство пациентов были детьми в возрасте 10–14 лет, количество которых увеличилось в 19,2 раза в 1994–1998 гг. по сравнению с пятью годами до Чернобыльской катастрофы. Приведенные изменения в структуре доброкачественной хирургической патологии ЩЖ позволяют высказать предположение о влиянии ионизирующих излучений и требуют эпидемиологического и радиологического анализа. Предложенная схема лечения пациентов детского и подросткового возраста с доброкачественными новообразованиями ЩЖ предполагает обязательную трехэтапную морфологическую верификацию по данным ТАПБ, ЭГИ и ППИ. При наличии солитарных узлов и подтверждения доброкачественности процесса до операции предпочтение отдают экстрафасциальной гемитиреоидэктомии по оригинальной методике.

- Касаткина Э.П., Шилин Д.Е.* Радиационная патология щитовидной железы у детей и подростков. *Пробл. эндокринологии*, 1997, 4: 24–29.
[Kasatkina E.P., Shilin D.E. A radiating pathology of the thyroid gland in children and adolescents. *Problems of Endocrinology*, 1997, 4: 24–29]
- Комиссаренко И.В., Рыбаков С.И., Коваленко А.Е.* Хирургическое лечение рака щитовидной железы. *Клин. хирургия*, 1993, 12: 40–43.
[Komissarenko I.V., Rybakov S.I., Kovalenko A.E. Surgical treatment of thyroid cancer. *Clinical surgery*, 1993, 12: 40–43]
- Комиссаренко И.В., Рыбаков С.И., Коваленко А.Е., Лысенко А.Г., Демченко Н.П., Болгов М.Ю., Мельник Н.Д., Кваченюк А.Н., Коллюх О.Г., Сичинава Р.М., Гуда Б.Б., Шляхтич С.Л.* Хирургическое лечение рака щитовидной железы у детей после аварии на Чернобыльской АЭС. В кн.: А.И. Нягу, Г.Н. Сушкевич (Ред.) *Отдаленные медицинские последствия Чернобыльской катастрофы. Материалы 2-й Международ. конф.*, Киев, 1–6 июня 1998. Чернобыльинтеринформ, Киев, 1998, с. 556.
[Komissarenko I.V., Rybakov S.I., Kovalenko A.E., Lysenko A.G., Demchenko N.P., Bolgov M.Yu., Melnik N.D., Kvachenuk A.N., Kolluch O.G., Sichinava R.M., Guda B.B., Shlachtych S.L. Surgical treatment of thyroid carcinoma in children after the Chernobyl accident. In: A.I. Nyagu, G.N. Souchkevitch (Eds.) *Long-term health consequences of the Chernobyl disaster. Proceedings of the 2nd Int. Conf.*, Kyiv, June 1–6, 1998, p. 557]
- Лихтарев И.А., Тронько Н.Д., Гулько Г.М., Соболев Б.Г., Кайро И.А.* Дозы и последствия облучения щитовидной железы жителей Украины. *Доклады АН Украины. Серия: Математика, естествознание, технические науки*, 1994, с. 164–166.
[Likhtarev I.A., Tronko N.D., Goulko G.M., Sobolev B.G., Kairo I.A. Doses and consequences of irradiation of the thyroid gland of

the inhabitants of Ukraine. Reports of Academy of Sciences of Ukraine. A series: mathematics, natural sciences, engineering science, 1994, pp. 164–166]

Олейник В.А., Этштейн Е.В., Явнюк А.В. Склерозирующая терапия доброкачественных новообразований щитовидной железы этиловым спиртом как альтернатива хирургическому вмешательству. Журн. АМН Украины, 1999, 1: 149–155.

[*Oleynik V.A., Epstein E.V., Yavnyuk A.V.* Sclerosed therapy of benign thyroid neoplasms with ethyl spiritus as a alternative to surgical treatment. Journal of AMS of Ukraine, 1999, 1: 149–155]

Романчишен А.Ф., Гостимский А.В. Диагностика и хирургическое лечение узловых новообразований щитовидной железы в детском и юношеском возрасте. Вестн. хирургии им. И.И. Грекова, 1998, 4: 66–68.

[*Romanchishen A.F., Gostimsky A.V.* Diagnostics and surgical treatment of nodule neoplasms of the thyroid gland in children and young adults. Bulletin of Surgery, 1998, 4: 66–68]

Тронько Н.Д., Богданова Т.И. Рак щитовидной железы у детей Украины (последствия Чернобыльской катастрофы). Чернобыльинформ, Киев, 1997, 200 с.

[*Tronko N.D., Bogdanova T.I.* Thyroid cancer in children of Ukraine (consequences of the Chernobyl accident). Chernobylinform, Kyiv, 1997, 200 p.]

Demidchik E., Mroczek A., Demidchik Yu., Vorontsova T., Cherstvoy E., Kenigsberg J., Rebeke V., Sugenoya A. Thyroid cancer promoted by radiation in young people of Belarus (clinical and epidemiological features). In: G. Thomas, A. Karaoglou, E.D. Williams (Eds.) Radiation and thyroid cancer. World Scientific Publishing Co., Singapore, New Jersey, London, Hong Kong, 1999, pp. 51–54.

Gharib H., Mazzaferri E.L. Thyroxin suppressive therapy in patients with nodular thyroid disease. Ann. Intern. Med., 1998, 5: 386–394.

Giroux M., Saint-Vil D., Desjardins J.G. Surgical treatment of thyroid diseases in children. Ann. Chir., 1997, 8: 835–838.

Ito M., Yamashita S., Ashizawa K., Namba H., Hoshi M., Shibata Y., Sekine I., Nagataki S., Shigematsu I. Childhood thyroid diseases around Chernobyl evaluated by ultrasound examination and fine needle aspiration cytology. Thyroid, 1995, 5: 365–368.

Likhtarev I.A., Sobolev B.G., Kairo I.A., Tronko N.D., Bogdanova T.I., Oleinic V.A., Epshtein E.V., Beral V. Thyroid cancer in the Ukraine. Nature, 1995, 375: 365.

Lippi F., Ferrari C., Manetti L., Rago T., Santini F., Monzani F., Bellitti P., Papini E., Busnardo B., Angelini F., Pinchera A. Treatment of solitary autonomous thyroid nodules by percutaneous ethanol injection: results of an Italian multicenter study. The Multicenter Study Group. J. Clin. Endocrinol. Metab., 1996, 9: 3261–3264.

McHenry C., Smith M., Lawrence A.M., Jarosz H., Paloyan E. Nodular thyroid disease in children and adolescents: a high incidence of carcinoma. Am. Surg., 1988, 7: 444–447.

Monzani F., Caraccio N., Goletti O., Casolaro A., Lippolis P.V., Cavina E., Miccoli P. Treatment of hyperfunctioning thyroid nodules with percutaneous ethanol injection: Eight years experience. Exp. Clin. Endocrinol. Diabetes., 1998, 4: 54–58.

Nikiforov Y.E., Heffess C.S., Korzenko A.V., Fagin J.A., Gnepp D.R. Characteristics of follicular tumors and non-neoplastic thyroid lesions in children and adolescents exposed to radiation as a result of the Chernobyl disaster. Cancer, 1995, 5: 900–909.

Tronko M.D., Bogdanova T.I., Komissarenko I.V., Epstein O.V., Oliynyk V., Kovalenko A., Likhtarev I.A., Kairo I., Peters S.B., LiVolsi V.A. Thyroid carcinoma in children and adolescents in Ukraine after the Chernobyl nuclear accident. Statistical data and clinicomorphologic characteristics. Cancer, 1999, 1: 149–156.

Tsyb A.F., Shabktarin V.V., Lushnikov E.F., Stepanenko V.F., Snykov V.P., Parshkov E.M., Trofimova S.F. Development of cancer and non-cancer thyroid diseases in children and adolescents after the Chernobyl accident. In: G. Thomas, A. Karaoglou, E.D. Williams (Eds.) Radiation and thyroid cancer. World Scientific Publishing Co., Singapore, New Jersey, London, Hong Kong, 1999, pp. 79–87.

White A.K., Smith R.J. Thyroid nodules in children. Otolaryngol. Head. Neck. Surg., 1986, 1: 70–75.